

Órai anyag, esetek

① 17 éves drogos lány

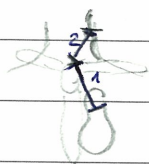
- Inspectio: szápadt bőr, \neq verejték, lepedékes nyelv, megnagyobbodott mandula
- Fiz. vizsg.: - \neq nyis. eltérés ↳ sima felhív, \neq tüssz.
 - szem csúsz, sebés fájás, norm., pupilla reflex \neq mbs. norm.
 - BP: 110/90, HR: 100, anaemia jelei!
 - tüdő: peripheres-almol, perit. frém. ✓
- Inaktív anaemiasis: \neq tud. ala
- Panaszok: mellési fájdalom, ziborított bal kéz, kezővételekre ↑, súdos, relaxu!!! ($\leftarrow \neq$ anginális)
 - fájdalomtól az oldalán \neq tud. aludni
- Korábbi: - nitrogén fájdalomai már voltak, de eddigben még \neq észlelt emiatt
- Függősége: - napi 1 doboz cigi
 - speed, kokain (\rightarrow mindkettőre, kéve!) \Rightarrow nitrogén fájdalom a anodás:
 periódusokba tüsszölés!
- Lás: hőemelkedés
- Széklet, vizelet: norm. Műtré: \rightarrow drogfél fogó

② Tüdő hallgatás

- \Rightarrow plenális dörzsöng \rightarrow hisz fész. (mély) hang Bregitáció-szerű, DE! fibrotikus zónák
 \Rightarrow netas - " - \rightarrow sipolás, bulgás \Rightarrow COPD, emphysema Ez is beléjez. Ben is \Rightarrow tüdő fibrosis
- \Rightarrow vedres - " - \rightarrow bronchitiscsúsz \Rightarrow fűv-nű be-és kilégzésben is!
- Bregitáció: az alveolák fel. hangja az al. meggyűlésével belégzésben
 \Rightarrow pl.: lobaris pneumonia kezdeti és végpó nedona

③ Normál szívhang: Ellően élőt, ritmusos, patológias zónák hallható

④ CVP - beolés!



- 1. angulus skat - JP talcsaly: 5cm
- 2. kilégzés végi rezonancia magassága v. jug. ext. ben \Rightarrow norm. an. elő. helyzetben \rightarrow 0cm!
- \Rightarrow CVP \approx 1' + 2' HA! Vízszintben v. jug. ext. felölése az angulus skat alatt

⑤ Has vizsg.

- Foldalról! inspectio: emelkedés, strab, vörös palpatio: megfeszült katabai
- Méjtampulát meghat. módszer: a, expofatás \rightarrow mély \rightarrow tüdő tompa \rightarrow teljes-iles- \neq doboz
 \rightarrow mély \rightarrow has tompa \rightarrow doboz

abszolút tompulát: ahol a mély teljes kilégzés a tüdő alól

rel. - " - : alól a tüdőn nitrogénfatra a méjtomp. ✓

↳ fűv-nű a proc. xiplocluvra \rightarrow méjtompulát szegény has odal!

Méj: tompulata megfeszült, iles nélkül belégzésben tompulát ható!

Lép: Jodd. felvétel, Bar. felvétel, Szopogtatók: Bimedoclav. vanel \rightarrow kórélyvelel

"A has a mellekés nífetben / elmelekedés / alatt. A has pályá betag, szós rezutainment
is/vagy nyomás értékezőg ϕ . (Defause $\phi!$)"

Lép: 9-11. baddó szebe Szopogtatók, at Szopogtatók is new taputatók."

ERCP: endoscópos retrográd cholangio-pancreatography

6) Infodalmas kisugárzásai:

epe, máj \rightarrow Jodd snv, csopk, lép \rightarrow B vill. vess, veser \rightarrow scapula

7) Dráivreg-Só sóm: - ált. dohvasó ujjhoz társul

- sóm. tüdő / CI betag, néha pancreas γ jele

8) 84 éves némi

- Pancreas:**
 - pulstól óta (5 nap) kematomás, órákmas láb)
 - nyelét, nérelt vézés \rightarrow asóta elmeitt
 - szemrebarságy, síráj is ygh \rightarrow ndazad
 - romul hall 1,5 éve
- Valószínű ót! oralis anticoagulans tiladagolás!
 \rightarrow lésesseltél a szósrésit!

- Fiz. viszg:**
 - BP: 132/90, HR: 30-100 arrhythmia, TC + Lsz: 30 köntel \rightarrow tachycnea
 - néhélbégés a benniben aladilygása, DE! tüdő: pahaszejtes, 3-kom ritetés
 - \rightarrow néhélbég. cardiacis eredetű!

• bilédcis szóbbi ana mn: γ , 20 éve óvegg, validjával el, sóha ϕ rolt órhasban

• Szóssómmél: anticoag., vőhajó, pár napja BP nöllentő. Allergia, érédezőg ϕ .

\Rightarrow HA!

HT
arrhythmia absoluta \leftarrow parrfibrillácó
> 80 év } anticoagulans / indicácó. !

\Rightarrow **Pulsus deficit:** ált. arrhythmiaél bézges, de TC↑ uel cs \Rightarrow HR > 100 \rightarrow ϕ minden ités jut a perifériára!
 \Rightarrow snv + pulsus halg. éggonne !!!

9) Akut artériás érekratócis jelei: pain, pale (sapulst), pulsus ners, parrsthesia, parrilothenia (húós)

Eneleó snvrisitólés: $\uparrow \downarrow$ v BK hypertrophia!

Nyelési nehezitelt ség: \rightarrow diaphgia \Rightarrow terfogató \downarrow miatt
innavaicás \Rightarrow peristaltika \downarrow

10) Sec. hyperparathyreosis is éhes csont syndrome - órepeóni, dialízist nöbtegg

Szísá vess eléggelén \rightarrow P ünítés \downarrow \rightarrow [P] \uparrow \rightarrow [Ca²⁺] \downarrow (vellen fárditottan adogsul!)

melleéspajson cet érébéli \Rightarrow [PTH] $\uparrow \uparrow$ sec. hyperparathyreosis
 \Rightarrow csontlebotatás $\uparrow \uparrow$

HA! Igye melleéspajson érébél \rightarrow PTH \downarrow \rightarrow csontél éhimelgát se albekevt, is ómavenit Ca²⁺

PTH_{norm}: 15-60 \rightarrow sé: többezer

\Rightarrow Ca²⁺ hólélen $\downarrow \downarrow$

Ca²⁺_{norm}: 2,2-2,6 mmol/l \rightarrow sé: 2,4 \rightarrow P, B unel!

É: venitg! \Rightarrow snveleigtelenség

16) Középső, köz. HCV-s nő

• májenzimék ↑; vírus terhelése: interferonok

- vírus elleni felj. szűll. → AT valószínűsít → [IgM + IgG]T → **Cryoglobulinaemia**
- ↳ **Merzel-triász:**
- aránytalan bőv
 - neuropathia
 - kapilláris purpurák
- ↳ **libon vasculitis**
- Helen tünetek ↓
újulón Raynaud-fen

A) FIZIKALIS VIZSG. SORÁN LÁTHATÓ JEL TŰNET-KÖRKEP PÁROK

a, Szagok

- acetonos → ketosis, acidosis
- piszi → uremia, incontinen
- édes-légszaga → máj
- dögbűz → tumor, gangraena, decu, sepsis

b, Testhelyzet

- arth → fejét kifelé fordít → súlyos szűll
- hypercapnia → lapos felvétel hypoxia → al
- cardiacis nehézlégzés → „orthopoe“, ül, támaszkodás
- hasi szűll. → libat felhívás
Hifnos → oldalt felhívás
pleuritis → szoros oldalt felhívás (szűll) (szűll ↓)
asphyxiat szűll. → „vadász szűll.“

c, Jeltek

- Parkinson → 
- Beckman: 

d, Allat

Körtschmer-branta's:

- 1) Asthenia → fiziol. / cachexia
- 2) Polidipsia → fiziol. / obes
- 3) Atléta

obesitas hipocai:

- abdomen / este
- hypothyreosis → szűllésvesztés arc
- Cushing-szindróma → viszonylagos, Holdcsókarc

e, Jell tünetek:

- SLE → pollangyos-anthema
- Bier's cirrhosis → neuhajon xanthomák
- ITP → petechia, purpurák
- Basedow → exophthalmos, struma, tremor, nyelvény
- cirrhosis hepatis → „hasi társas“ (nőr ↓)

18. Nyirokosszék vizsgálata

1. lósz. 2. nézet 3. Szisztolés, fehéres 4. mobilitás 5. elhatárolódás 6. leírásjegyzék

Sergius, Rosenmüller, Wüchert (→ Kadalia-mánóvétel jobban tapintható!)

19. Perussio - Szoptatás

Auenbrugger kitér 1761

tőmeg ↑ légart. ↓ → TOMPA, magas, halk ⇒ TOMPA

↓ ↑ → homi, mély, hangos ⇒ ÉLES ← DOBOS
DOBOS
DOBOS
DOBOS

TOMPA: - zavar

- tőmés zavar
- folyószólam
- légfehérítés

ÉLES, φ DOBOS: - tüdő

DOBOS: - nagy, légartó nemel (szpon, bél)

- PTX
- elézult tüdő

DOBOSOS: - emphysema pulmonis

20. Hőmérséklet

36,6 - 37,5 subfebrilis, >40 hyperpyrexia <36 → ekhezis, myxoedema

lázminték: 1. Continua continua → tifus, pneumonia 3. Intermittens → sepsis, malária

2. Remittens → gúg, TBC 4. Recurrens → Pel-Ebstein lázminték

pseudohízis: linx marks liz X pulzus

- liz okai:
- cefebásé
 - necrotikus szék felvétel
 - anyagcsere ↑
 - embóliás PT
 - parenterális adagolt idegen fehérje
 - egyéb

21. BP

• pseudohypertensio: atherosclerosis → artériál ömögnyomásos nagobb P-ell, mint P-ogst!
→ Osler-mánóvétel: mandrektális vér φ pulzus, de radialis pulzus még st! → emiatt!

- szós BP ↓ okai: - shock és collapsus • Shelling-tonel: kéküléssor BP ↓ ~ 10-20% emel
- hypovolaemia HA! el is djul → „Orthostaticus syncope”
- laz
- endokrin y

22. Pulzusnyomás zavarok

- aorta sclerosis → székzárásfunkció y → P_{sys} ↑ diast. ↓ ; TPR ↑ → ua.
- aorta insuff. → diast. alatti vér rezurgitál → P_{ogst} ↓ ≈ 0 → P_{ogst} ↑
- Stenosis aortae venosi szintén
- Perf. exk. atoniája (tárgyi szorongás ↑) ← pl. hypothyreosis, anaemia