

A vesék és húgyutak  
morfológiai és funkcionális  
vizsgálatai. A vesék és  
húgyutak megbetegedéseire  
utaló tünetek és panaszok.

Karádi István dr.

III.Sz. Belgyógyászati Klinika



Ha pedig a' kő már egyszer a' vesébdől minden alkalmatlanság nélkül, avagy ámbár előre ment nagy bajakkal-is az húgyos hójagba le-ment, akkor a' fellyebb le-irt történetek lassan-lassan el-mulnak; a' betegek azután a' vese táján sem feszülést, sem nyomást, sem nyilallást nem éreznek; és akkor már lehet gondolni, hogy a' vesék a' kőtől egészen meg-menekedtek.

De ha mégis a' fellyebb meg-jedzett történetek még a' vesék' táján hosszabb ideig-is meg-maradnak, akkor közönségesen egy vagy több kövek-is még a' vesékben vagynak, mellyek majd megint az előbbi fájdalmaknak ostromit fel-gerjesztik.

ÖR V O S I  
T A N I T Á S ,  
Mellyet

L. B. STÖRCK ANTAL  
Fels. Csász. s Kir. Fej. Tanátsoffa,  
Fő Orvosa, az Orv. Tud. áll.  
Igazgatója. és az egész Austr.  
Birod. Protomedicussa, s a't. az  
Austr. Borbély. szám. 1776. dik  
eszt. Ném. Nyel. ki-adott, mostan  
pedig

*Magyarrá fordított*

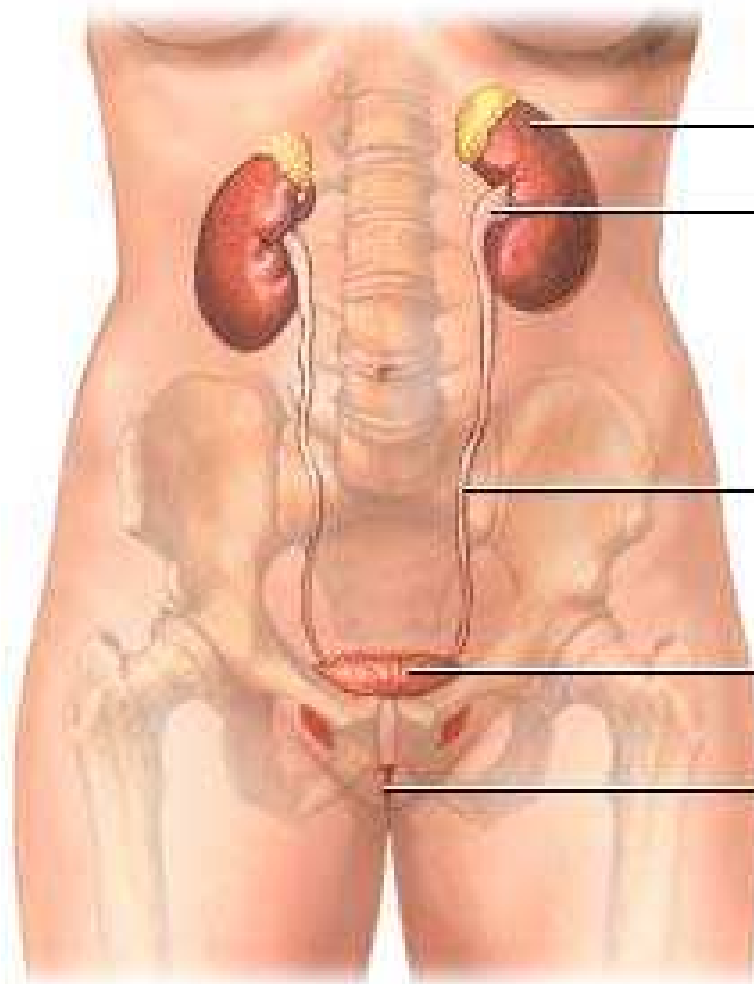
RÁCZ SÁMUEL  
A' Nem. Mest. és a' Filof. Meste-  
re; az Orv. Tud. Doktora, és  
a' Bud. Kir. Univerf.  
egyik Tanítója.

I RÉSZ

B U D Á N,  
A' Királyi Univerfitásnak Betűvel,

1 7 7 8.

*Cum speciali Privilegio Sac. Caesar. Regiae Apost. Majest.*



Kidney

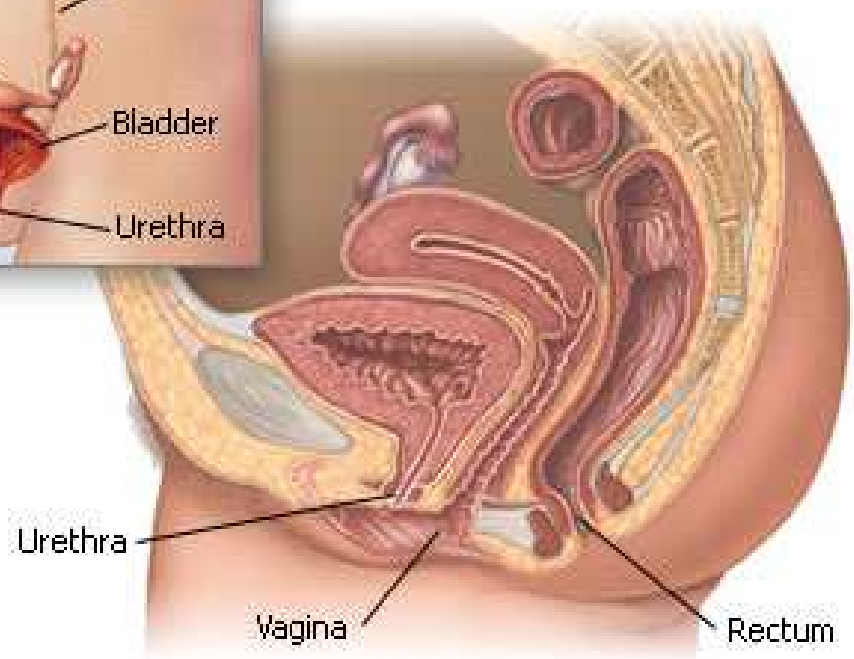
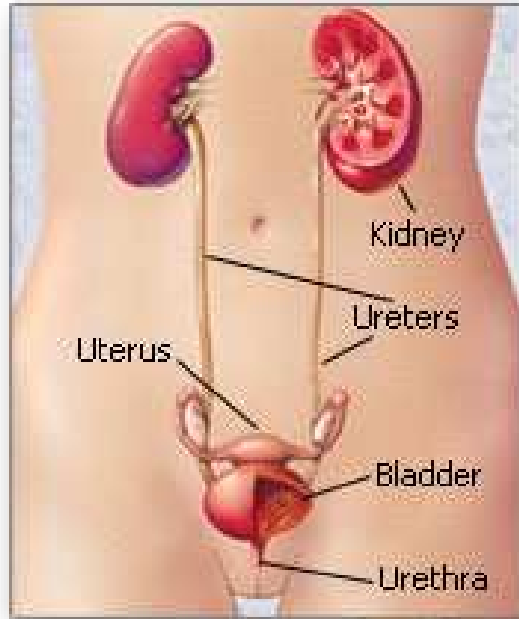
Renal pelvis

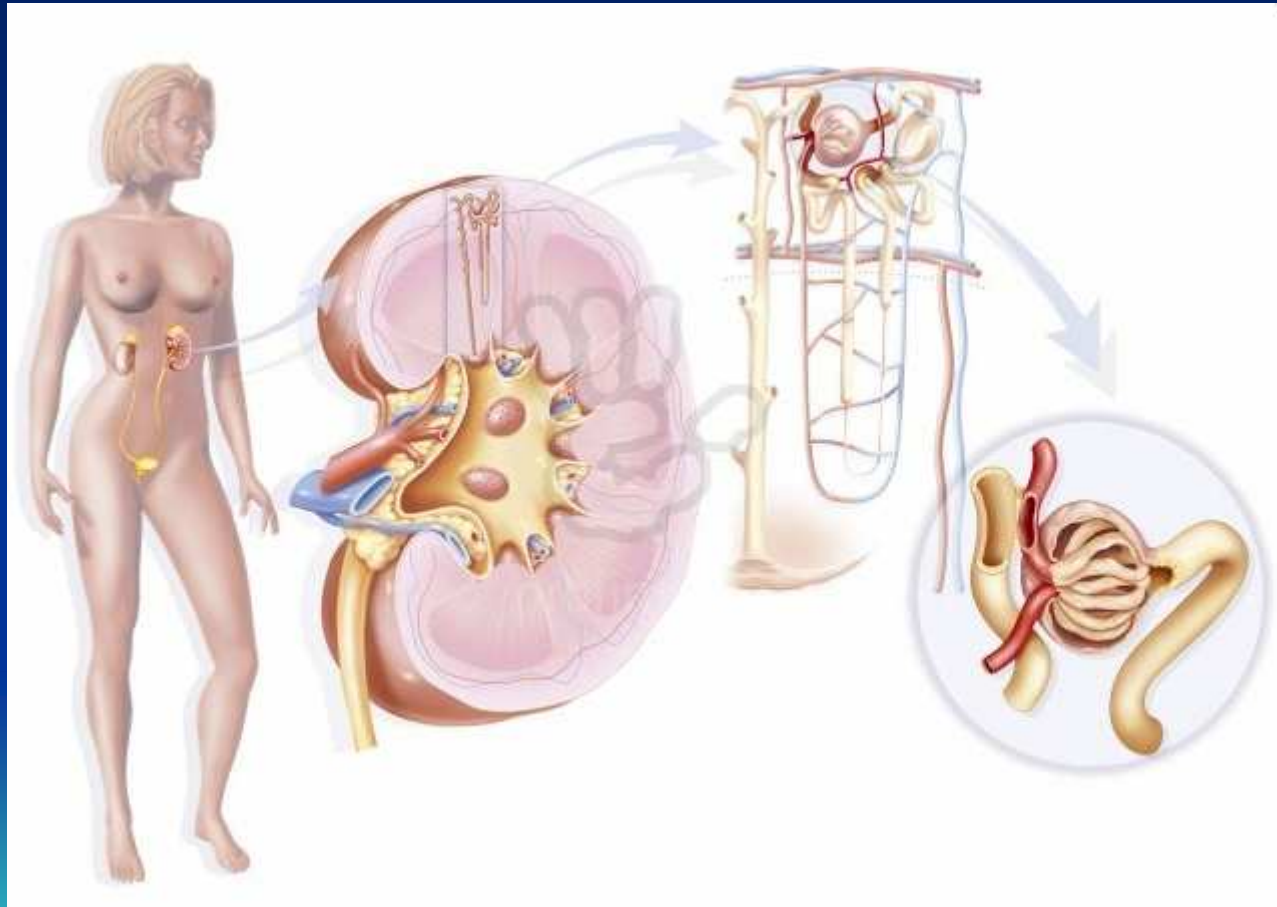
Ureter

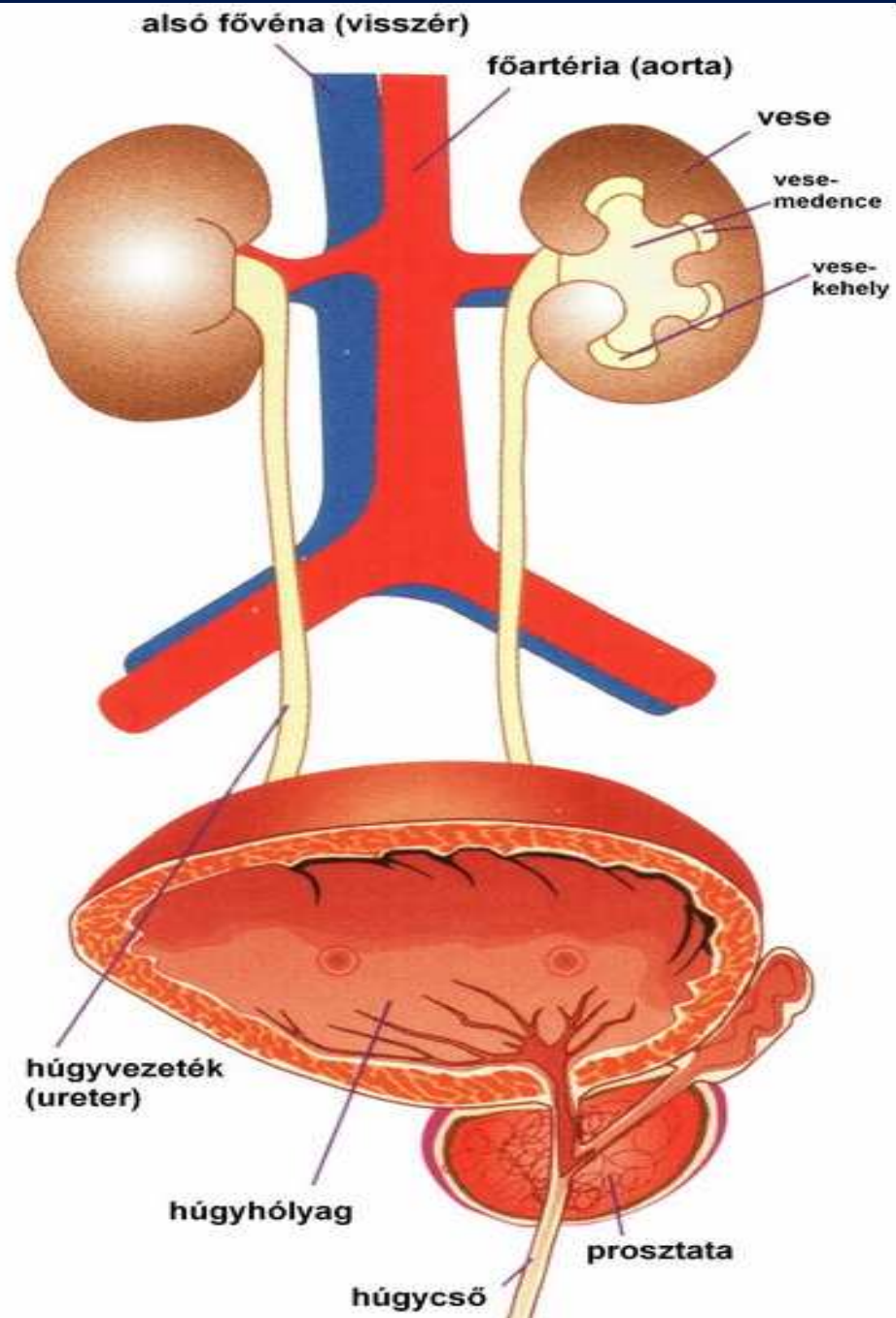
Urinary bladder

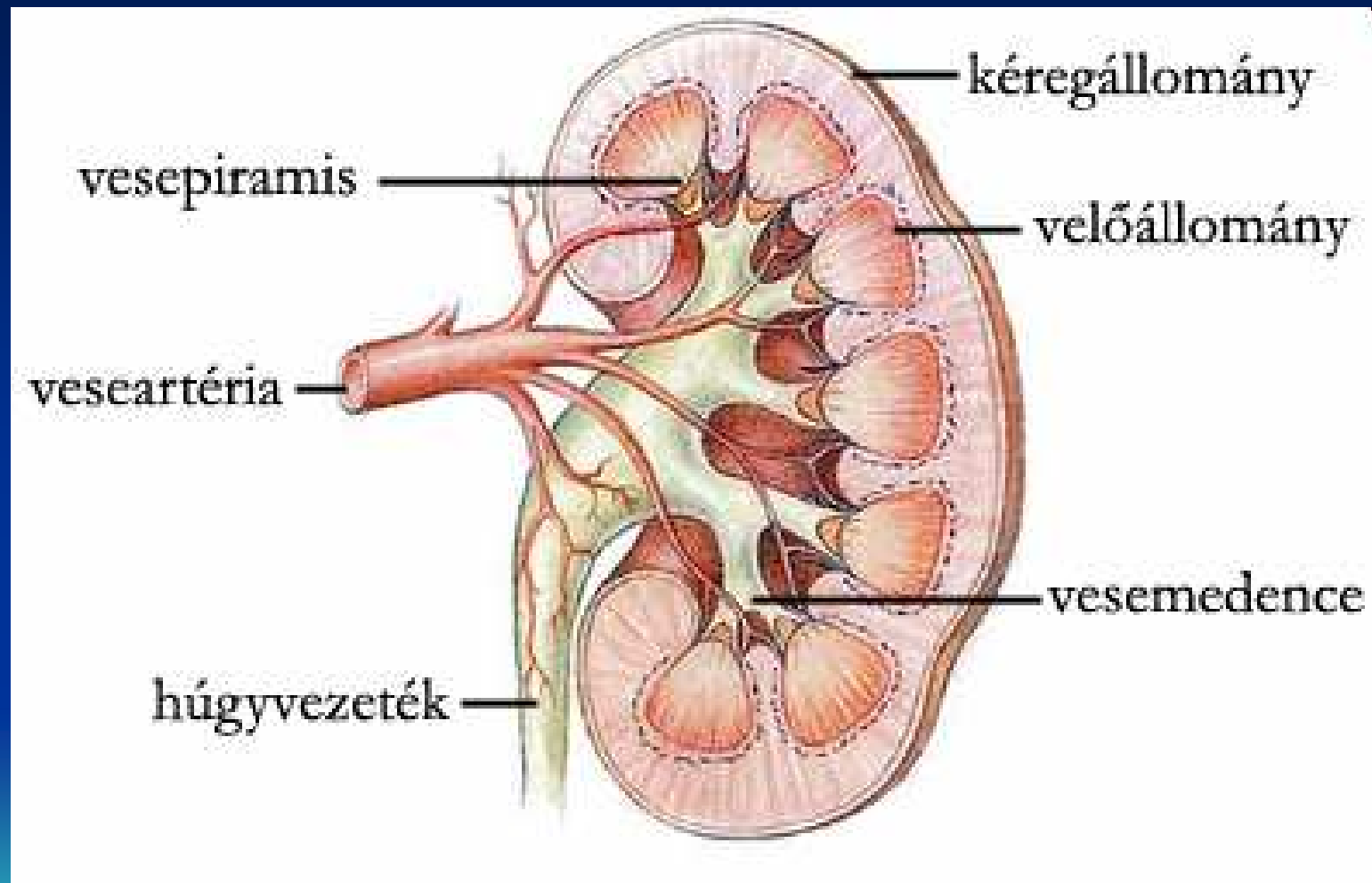
Urethra



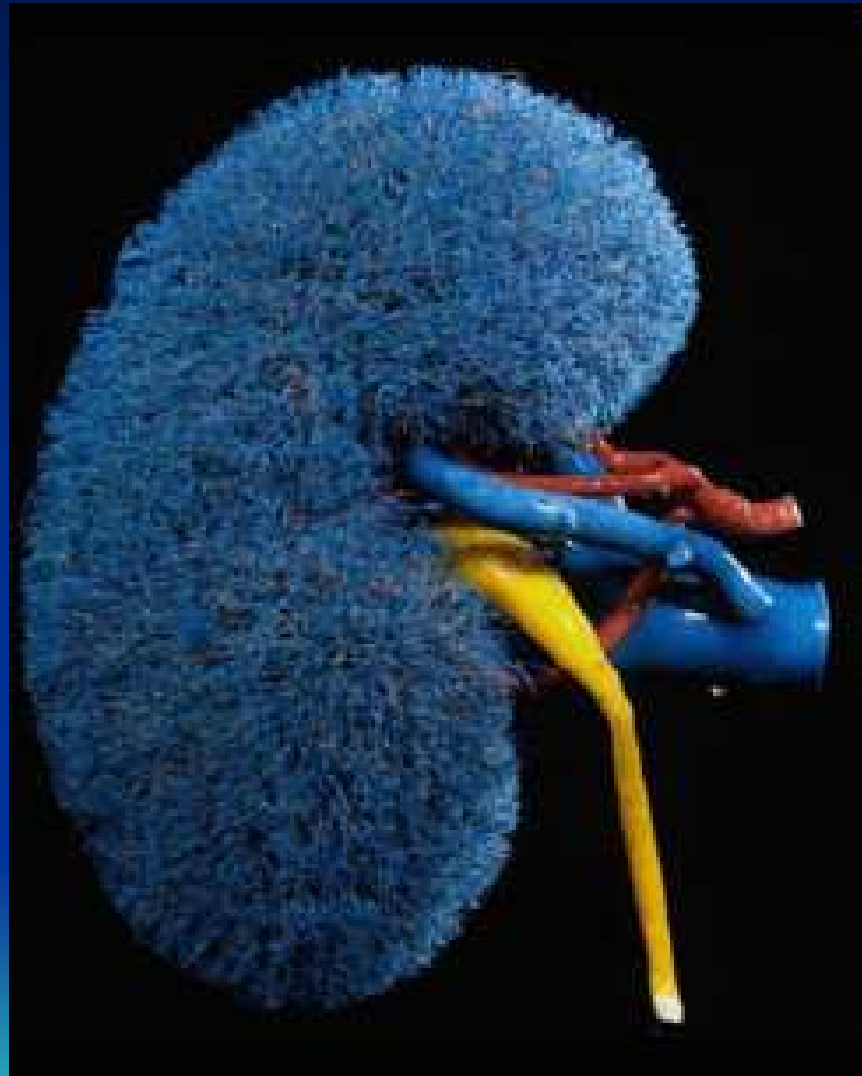


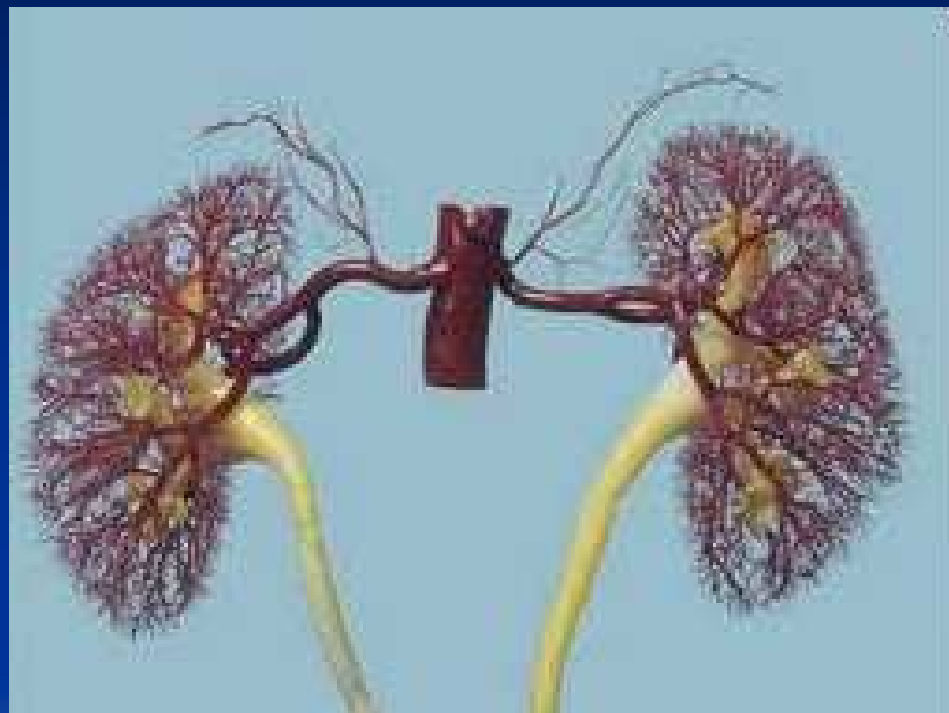


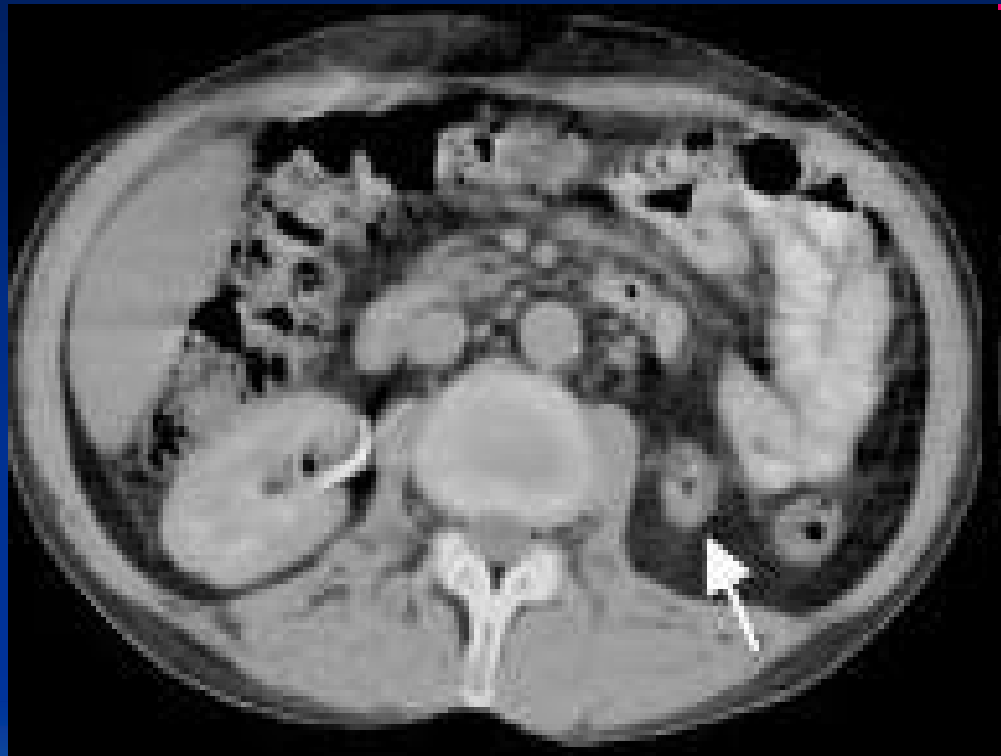


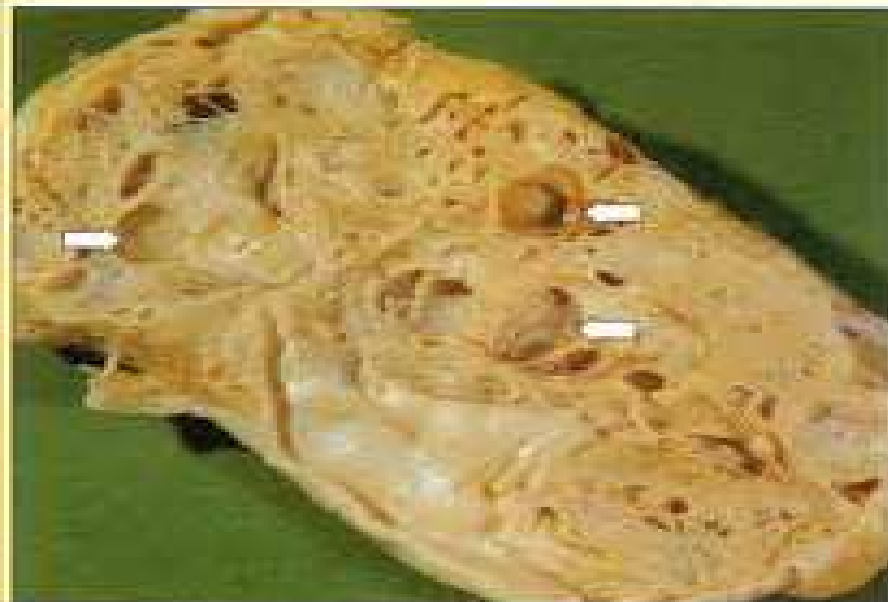












A vese metszletjén jól láthatóak a veseciszták (nyíl).  
Az üregekben folyadék, nyák, szövetfórmák találhatók.

# Haematuria

- Megerőltető testmozgás (maraton futás)
- Kő
- Infekció
- Tumor
- Trauma
- **Polycystás** vesebetegség
- Benignus prostata hyperplasia
- Endometriosis
- Hypercalciuria, hyperuricosuria
- Glomerulonephritis
- 

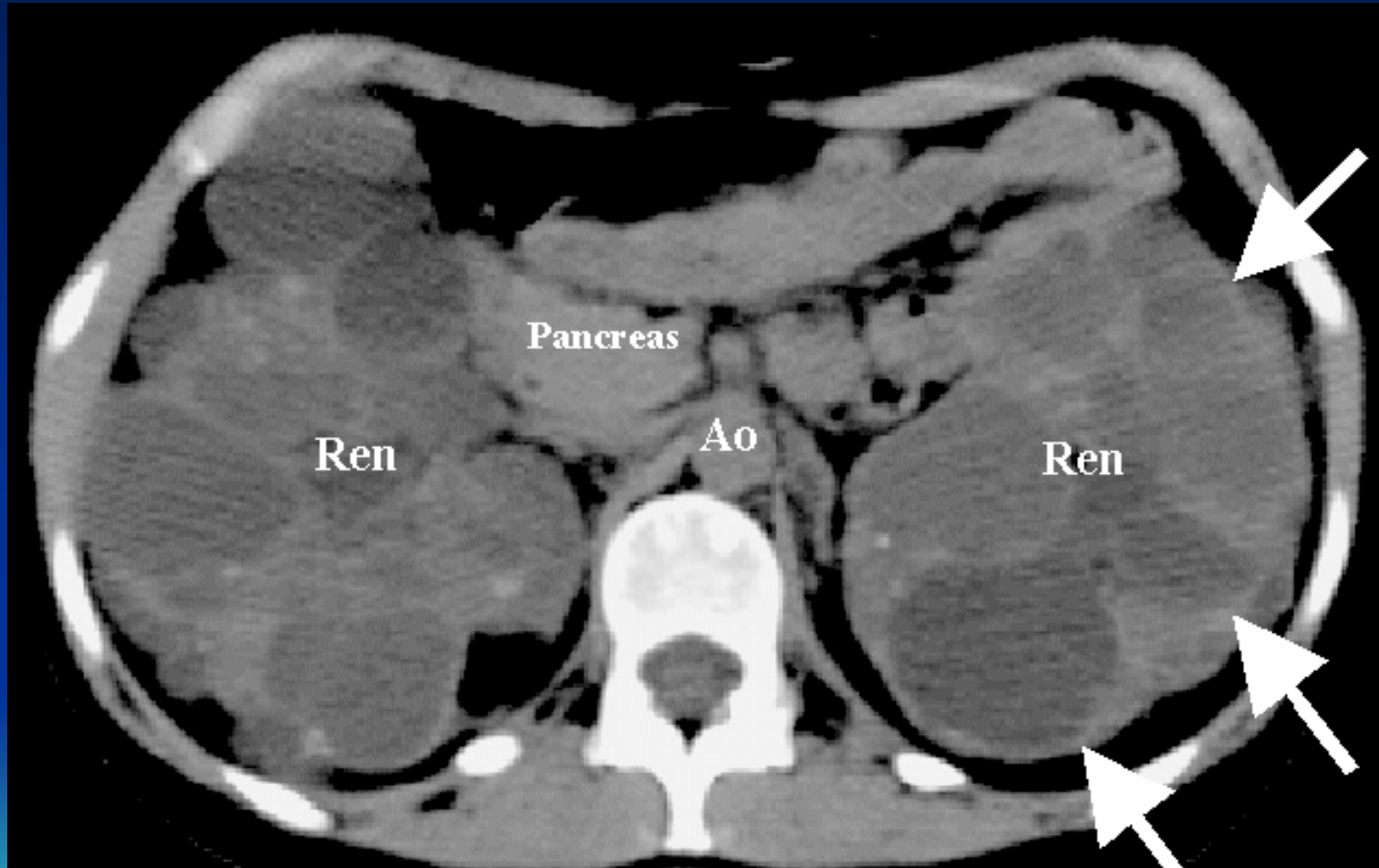


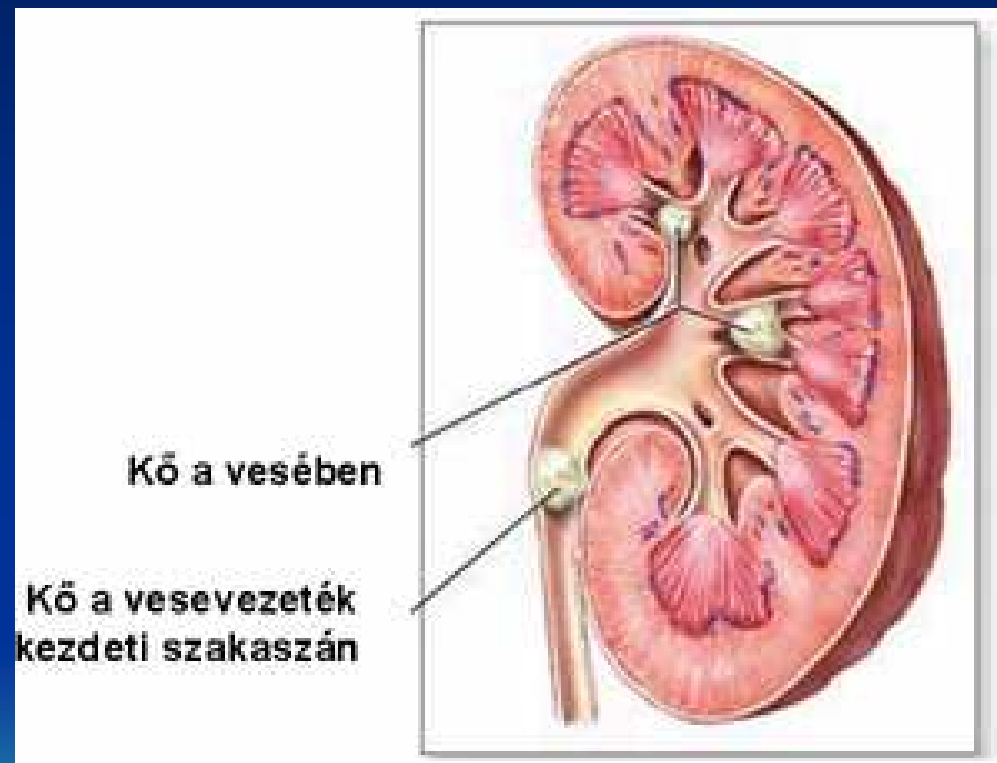


# Haematuria

- hemoglobinuria
- myoglobinuria
- macroscopic hematuria







# Fájdalom

- - görcsös: akut húgyúti obstrukció – kő, véralvadék
- dysuria: égő fájdalom vizeléskor + gyakori inger: infekció
- tompa deréktáji fájdalom: erős fájdalom + láz: akut pyelonephritis
- kevésbé erős fájdalom: akut non-infekciózus intersticiális nephritis  
akut glomerulonephritis (ritka)
- Nehezen induló vizelet, gyenge vizelet sugár, sürgető inger:  
prostat hyperplasia



# Polyuria

$V > 3 \text{ l /nap}$

- primer polydipsia
- diabetes mellitus
- myeloma multiplex
- só infúzió, TPN
- diabetes insipidus
- benignus prostata hyperplasia
- Idült veseelégtelenség





- Oliguria
  - $V < 400$  ml/nap
  - Oliguriás AVE
  - Idült végállapotú veseelégtelenség
- 
- Anuria
  - $V < 100$  ml/nap



# Anuria

$V < 100$  ml/nap

- Obstrukció
- Kortikális nekrozis
- Vaszkuláris katasztrófa



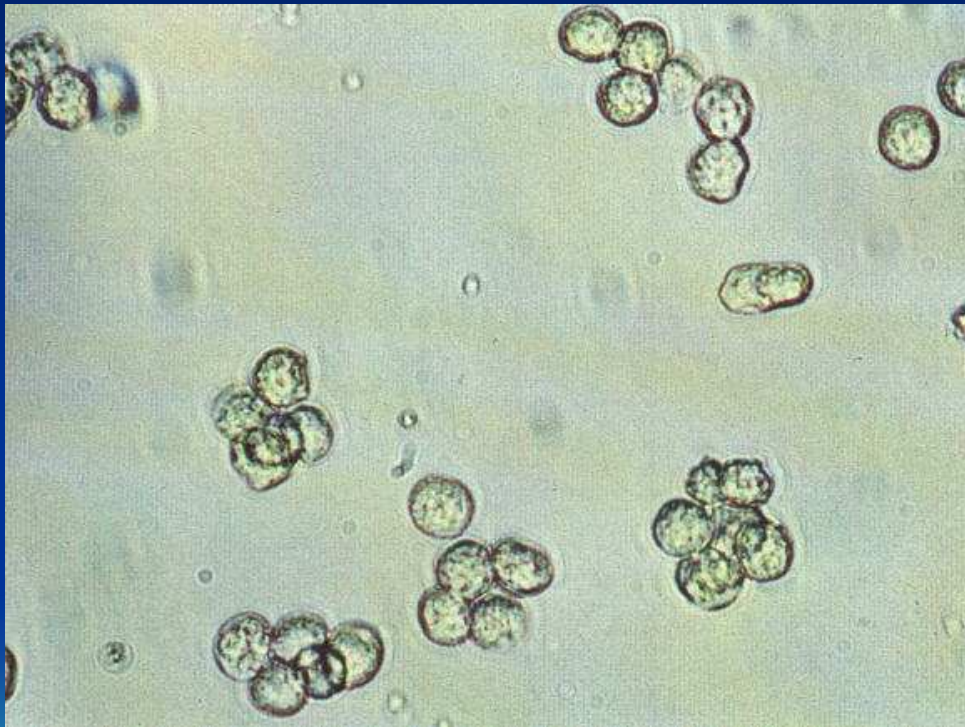# Uraemia

- Bőr (viszketés, száraz bőr, sárgás- szürkés szín)
- Gastrointestinális (fémes szájíz, émelygés, száraz, bevont nyelv)
- Cardiovascularis (ödema)
- Idegrendszer (fokozott reflex, izomgörcs)
- Endokrin (spontán törés)
- Hematologiai (anaemia, bőrvérzések)

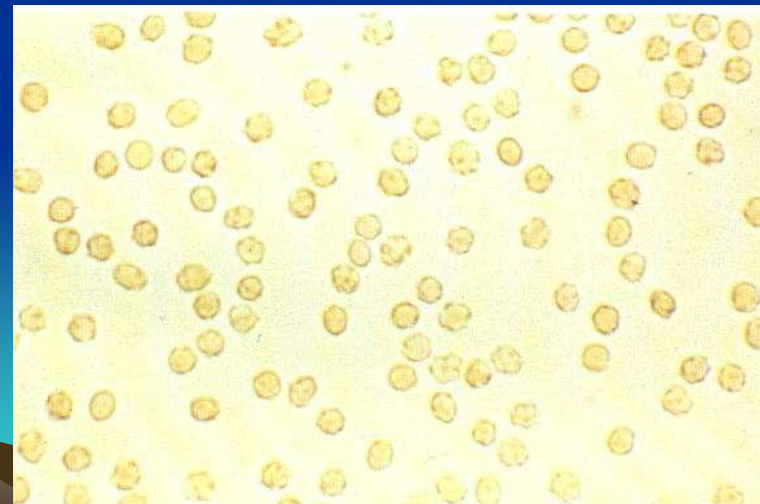

# Vizeletüledék

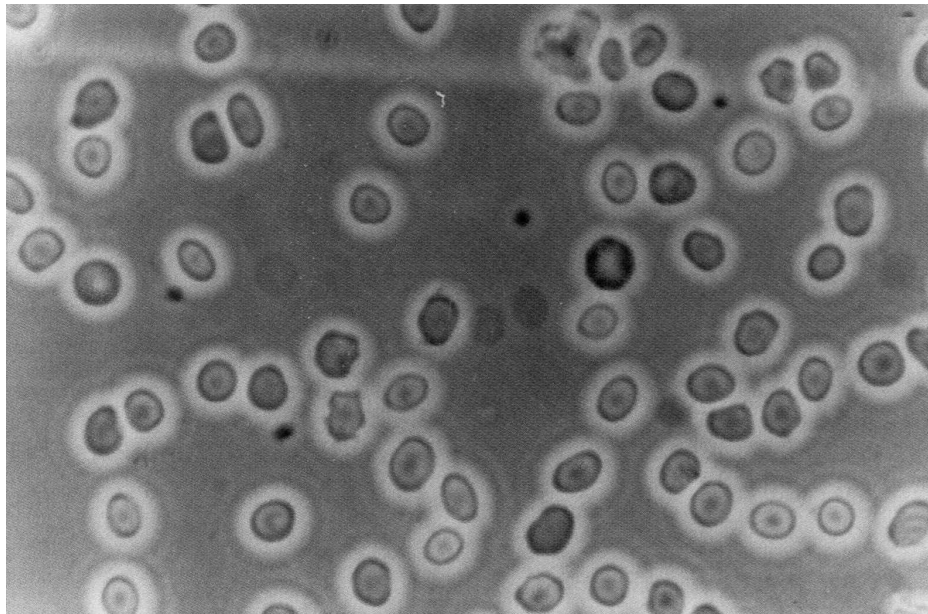
Fehérvérsejtek



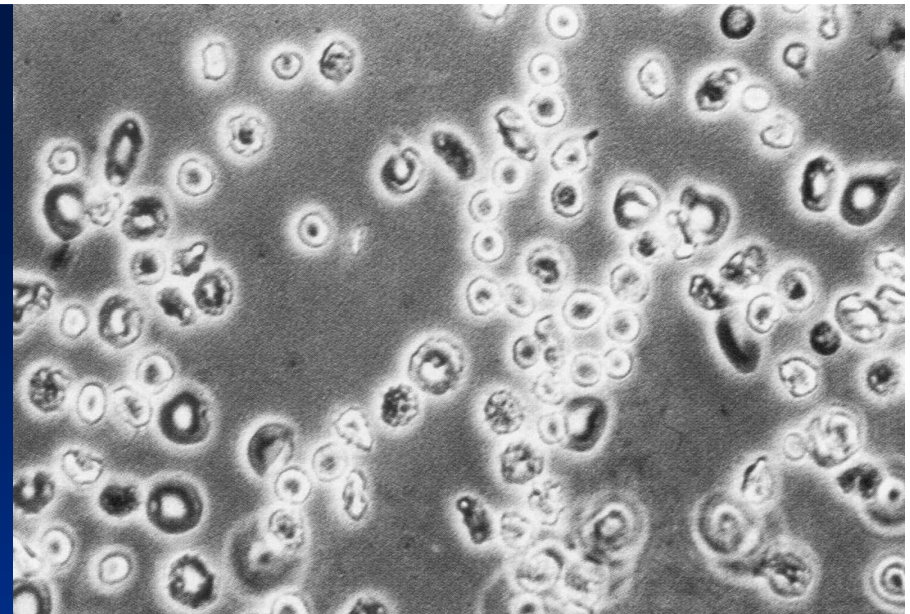
Vörösvérsejtek



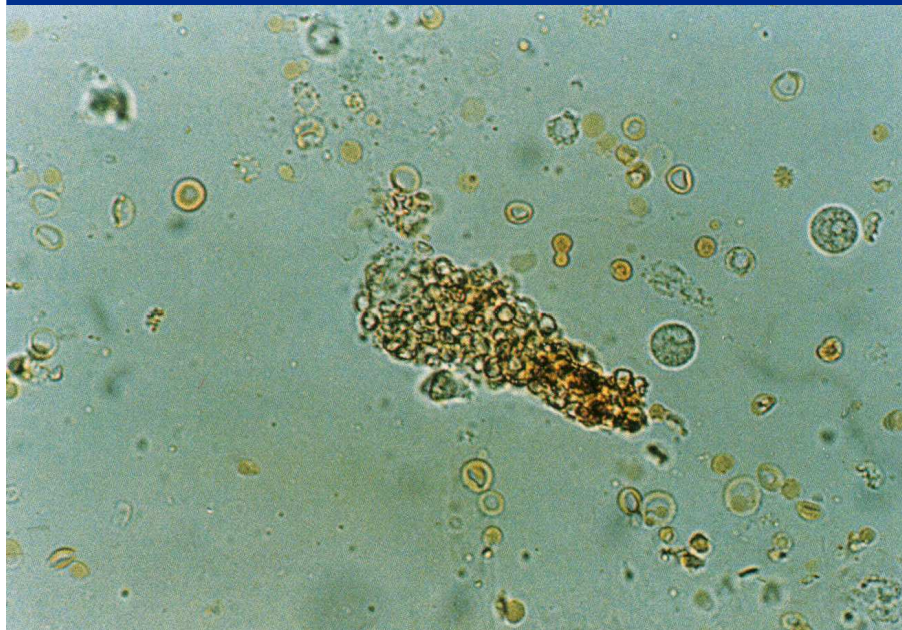



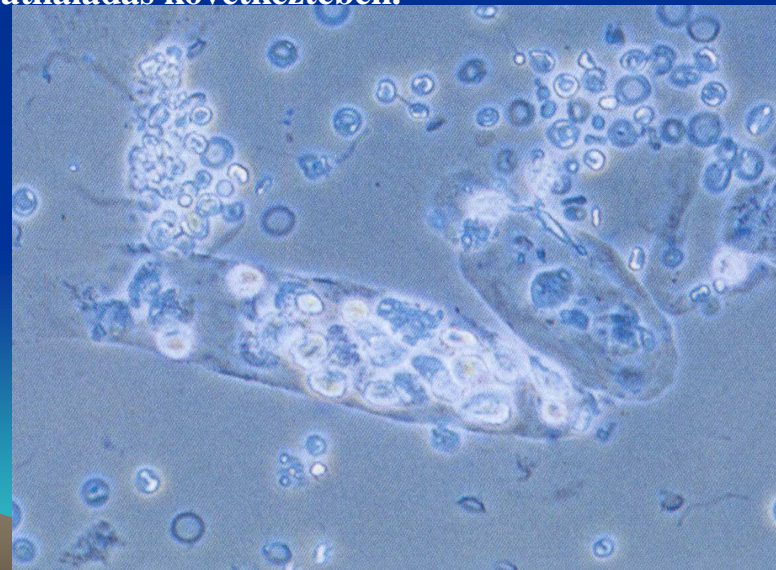
**Nonglomerularis haematuria (hólyag cc.):** normális méretű vvt-ek megtartott biconcav formával, hb tartalommal



**Glomerularis haematuria: Ac.GN-es beteg,** sok kis méretű deformált (dysmorph) vvt, sok sejtben alig van vagy nincs hb (ghost cell) a károsodott glom. capill.-okon történő áthaladás következtében.



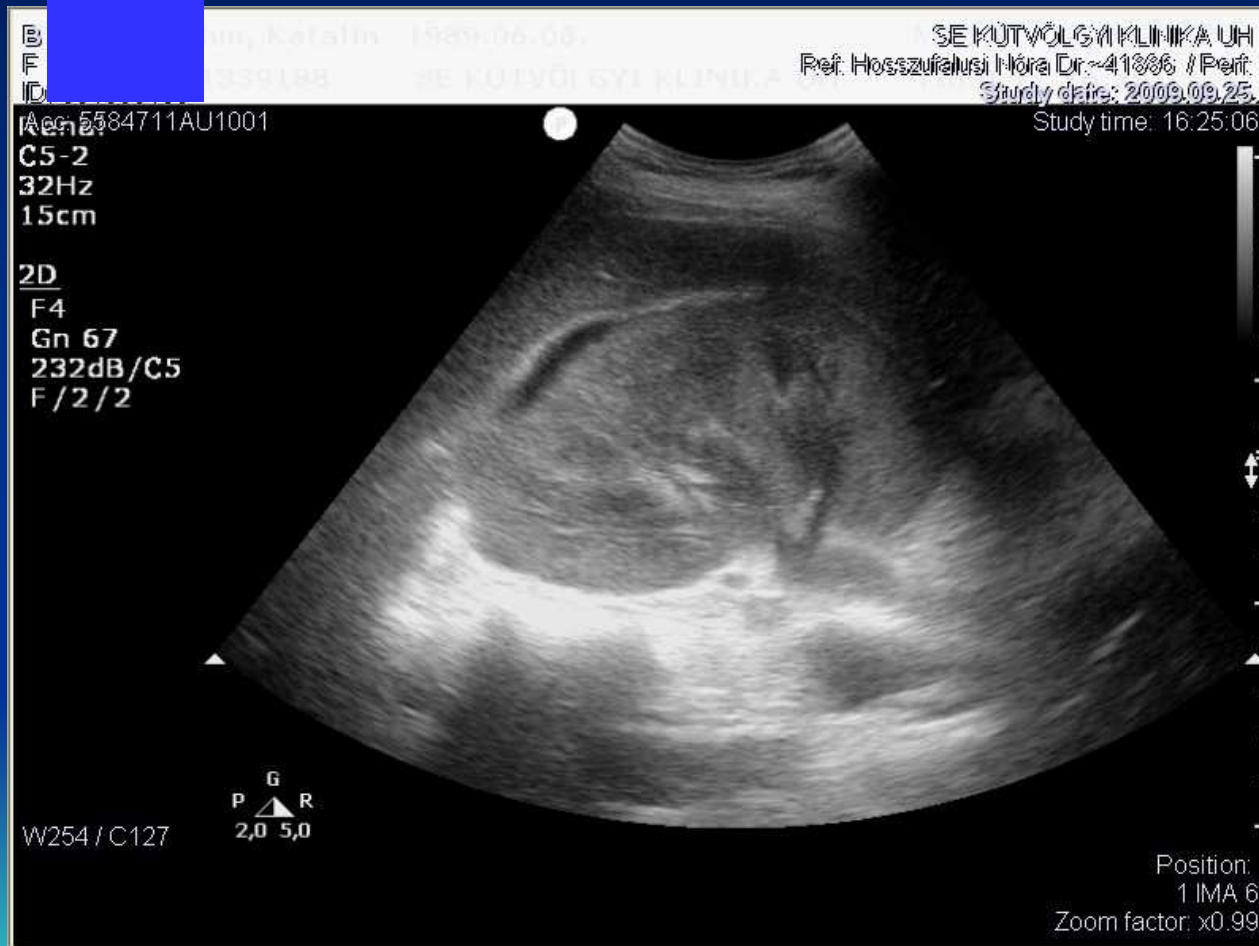
**Vvt cylinder: ac. nephritises beteg,** a vvt cyl. glomerularis eredetre utal, a vesetubulusok henger formáját veszi fel



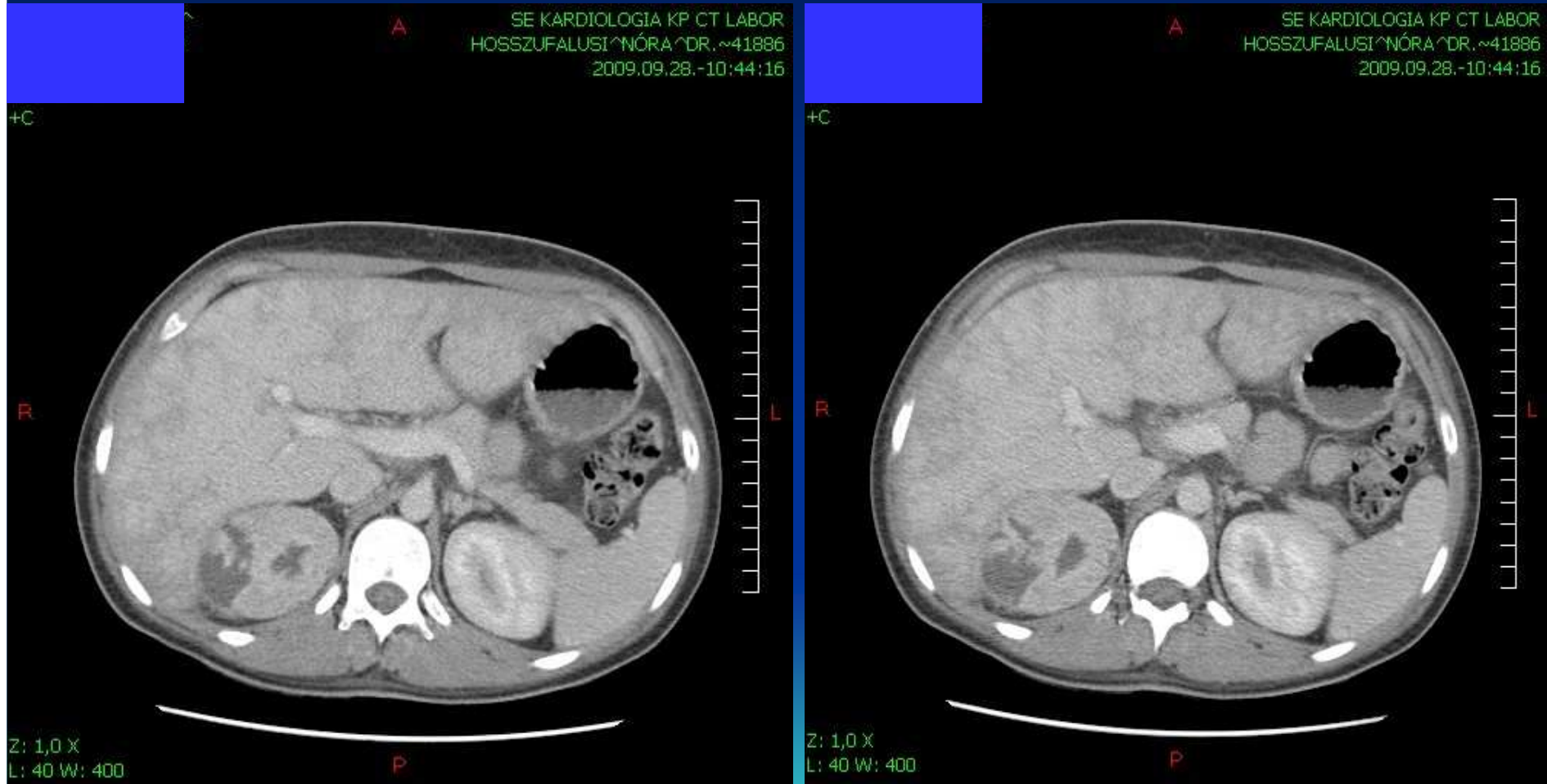
**Fvs cylinder: acut pyelonephritises betegből**



# Hasi UH

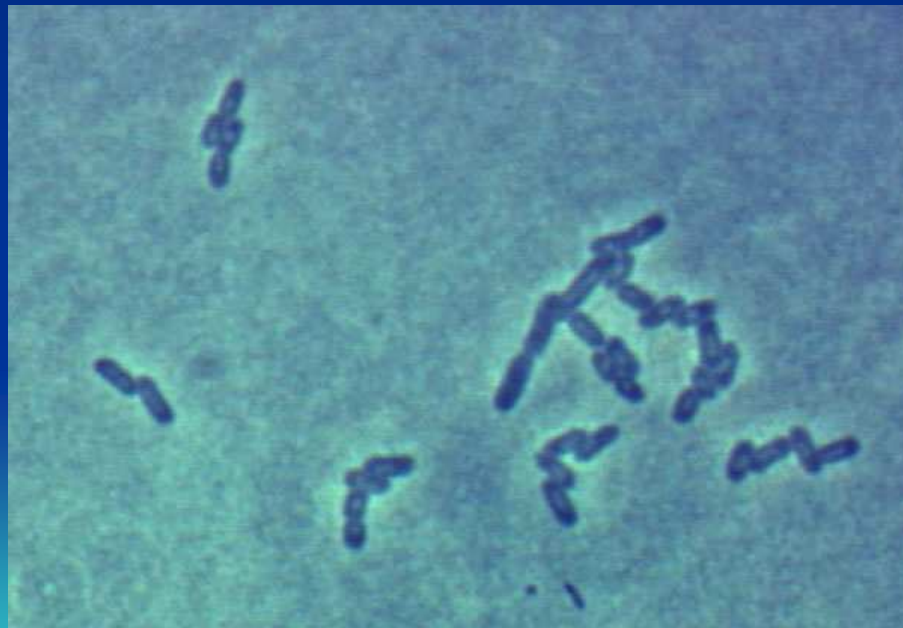

# Hasi CT

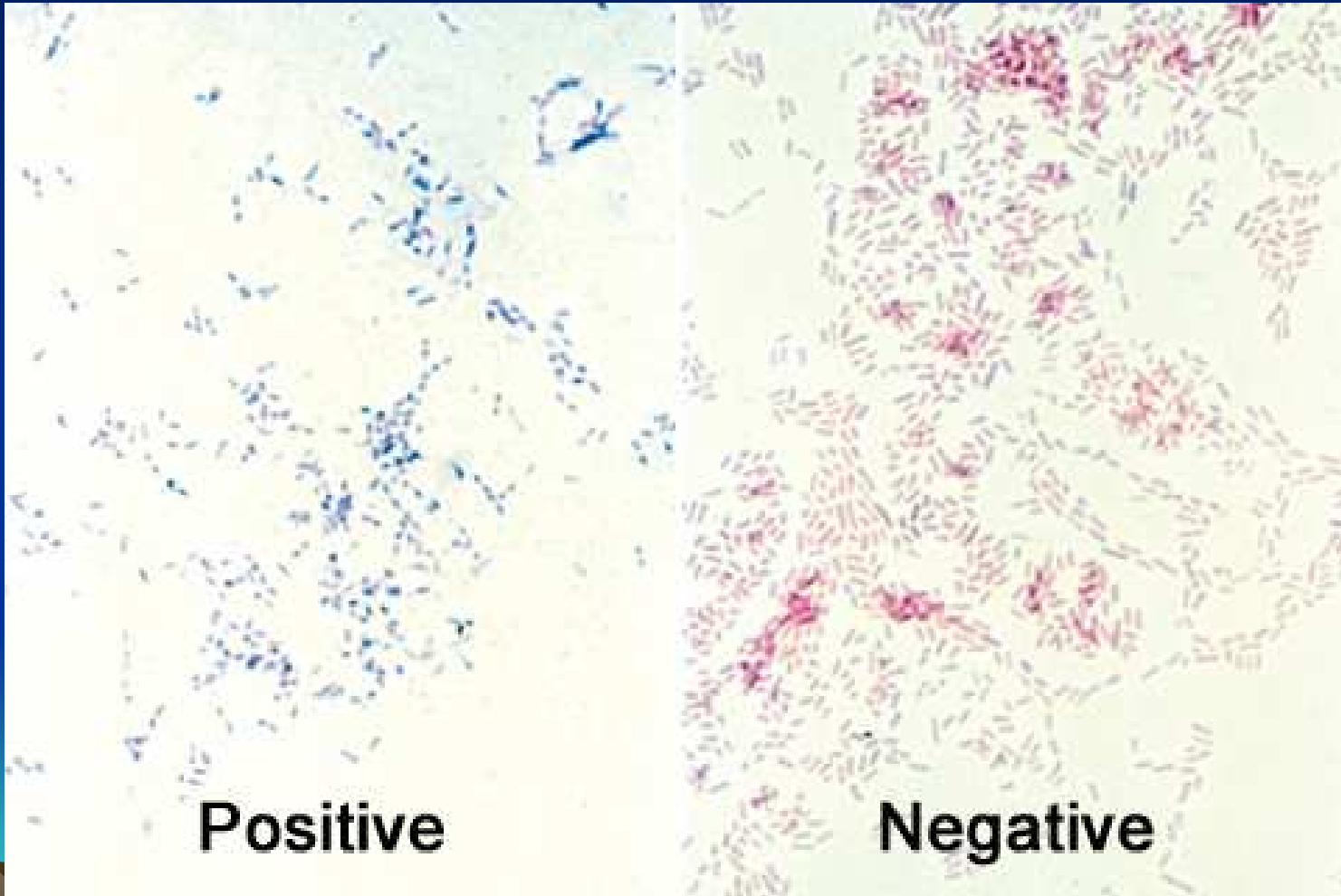


# Uropathogen E. coli

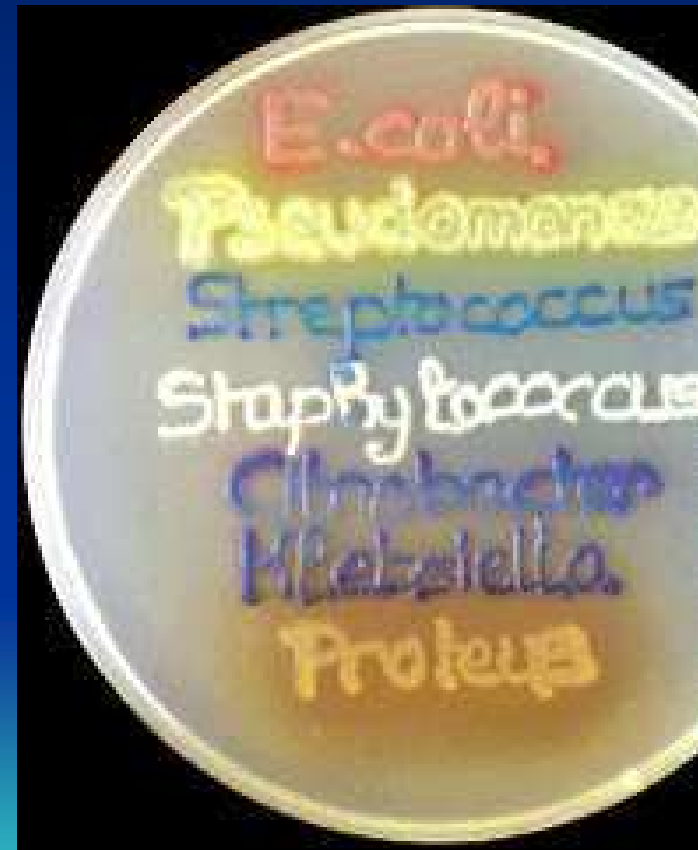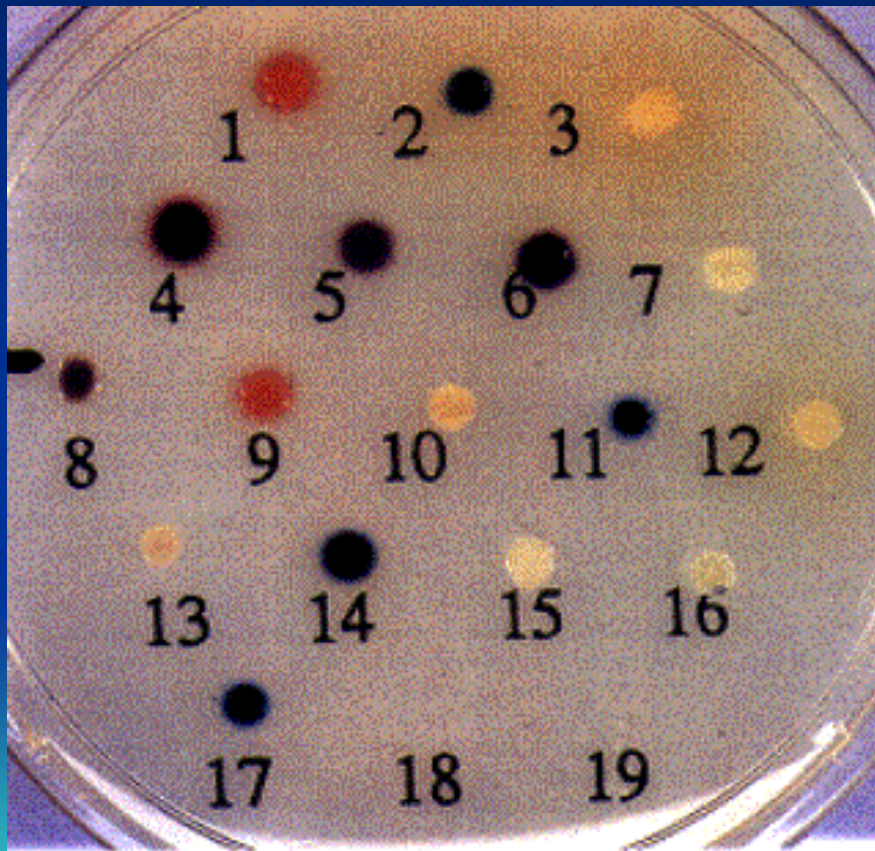
- **P fimbria** (vagy **pyelonephritis-asszociált pilus [PAP]**). P vércsoport Ag, D-galaktóz diszacharid, az uroepithel sejtek 99%-án



# Gram festés




# Szemikvantitatív tenyésztés ChromAgar



E. coli,  
Pseudomonas  
Streptococcus  
Staphylococcus  
Climobacter  
Mycobacteria  
Proteus



# Vizeletüledék



# Akut, nem komplikált pyelonephritis, nőknél

## Tünetek

- Láz, hidegrázás
- Deréktáji fájdalom, ütögetési érzékenység!
- Hányinger, hányás, hasmenés
- ± cystitises tünetek
- Generalizált izomgyengeség, elesettség
- Tachycardia
- Enyhe - közép súlyos - szepszis



# Akut, nem komplikált pyelonephritis

## Diagnózis

- Vizeletvizsgálat: pyuria (fvs cylinder), bacteriuria, ± haematuria
- Leukocytosis (vércukor, vese- májfunkció)
- Vizelettenyésztés:  $10^5$  CFU/ml ( $10^4$ /ml)  
E.coli, P. mirabilis, K. pneumoniae
- Hasi UH: obstrukció kizárása
- Nőgyógyászati vizsgálat
- Hemokultúra (bacteraemia 12 %)

2009.09.23.

- Vizelet: látótér fedve fvs
- Fvs: 12.400, Sü: 97 mm/ó, CRP: 186 mg/l
- Vizelettenyésztés, hemokultúra
- Hasi UH: j.o. kissé tágabb pyelon és ureter, kőjel nincs. Jobb o. pyelonephritis gyanúja





Köszönöm a figyelmet!

