

***Odontogén cysták
klinikai megjelenése,
diagnosztikája***

Dr. Divinyi Tamás, egyetemi tanár

**Semmelweis Egyetem, Budapest
Szájsebészeti és Fogászati Klinika**

Odontogén cysták klinikai megjelenése, diagnosztikája

Vázlat

- **Cysták definíciója, klinikai felosztása**
- **Cysta radicularis**
 - **Pathomechanizmus, klinikai megjelenés**
 - **Elkülönítő diagnosztika.**
- **Cysta residualis**
- **Cysta follicularis**
- **Cysta parodontalis**
- **Cysta primordialis /keratocysta/**

Odontogén cysták klinikai megjelenése, diagnosztikája

Vázlat

- Cysták definíciója, klinikai felosztása**

Definíció:

a ciszták hámbéléssel rendelkező tömlők, amelyek növekedésükkel expanszív módon pusztítják a környező szöveteket.

Cysták osztályozása (WHO):

Fejlődési rendellenesség okozta cysták

Odontogén cysták

- Keratocysta /primordialis cysta/
- Gingivalis cysta
- Erupciós cysta
- Follicularis cysta
- Elmeszesedő odontogén cysta

Nem odontogén cysták

- Canalis incisivus cysta
- Globulomaxillaris cysta
- Nasolabialis /nasoalveolaris/ cysta

Gyulladás okozta cysták

- Radicularis cysta
- Periodontalis cysta
- Residualis cysta

Cysták klinikai osztályozása

/Killey és mtsai. 1977; Shear 1992; van der Waal 1993/

sontcysták

Dentális cysták

- Radicularis cysta
- Periodontalis cysta
- Follicularis cysta
- Keratocysta
- Erupciós cysta

Pseudocysták

- Stafne cysta
- Traumás cysta
- Haematopoetikus csontelváltozás

ágyrész cysták

- Nyálmirigy retenciós cysta
- Fejlődési rendellenességű cysta
- Gingivalis cysta
- Dermoid cysta

Fissuralis cysták

- Median fissural cysta
/canalis incisivus/
- Lateralis fissuralis cysta
/globulomaxillaris cysta/
- Nasopalatinalis cysta

Cysták klinikai osztályozása

/Killey és mtsai. 1977; Shear 1992; van der Waal 1993/

Csontcysták

Dentális cysták

- Radicularis cysta
- Periodontalis cysta
- Follicularis cysta
- Keratocysta
- Erupciós cysta

Pseudocysták

- Stafne cysta
- Traumás cysta
- Haematopoetikus csontelváltozás

Lágyrész cysták

- Nyálmirigy retenciós cysta
- Fejlődési rendellenességű cysta
- Gingivalis cysta
- Dermoid cysta

Fissuralis cysták

- Median fissural cysta
/canalis incisivus/
- Lateralis fissuralis cysta
/globulomaxillaris cysta/
- Nasopalatinalis cysta

Odontogén cysták klinikai felosztása:

Cysta radicularis

Cysta residualis

Cysta follicularis

Cysta parodontalis

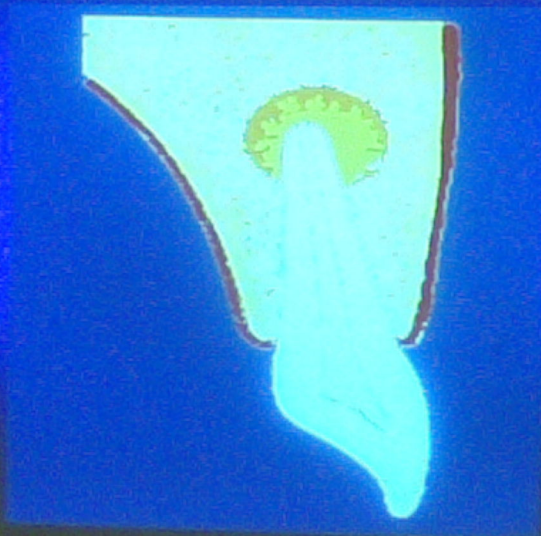Cysta primordialis (keratocysta)

Odontogén cysták klinikai megjelenése, diagnosztikája

Vázlat

- Cysták definíciója, klinikai felosztása
- **Cysta radicularis**
 - Pathomechanizmus, klinikai megjelenés
 - Elkülönítő diagnosztika.

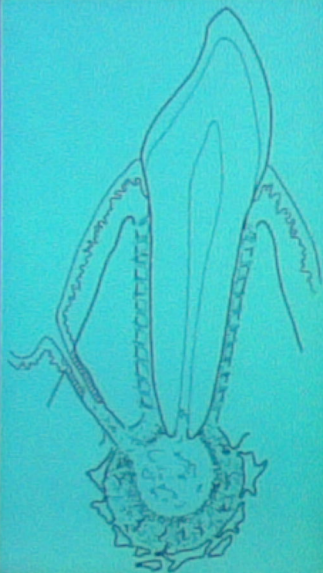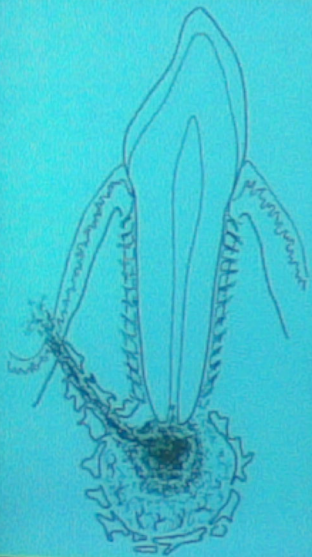
RADICULARIS CYSTA TÍPUSOS ELHELYEZKEDÉSE



RADICULARIS CYSTA KIALAKULÁSA

(Grawitz)

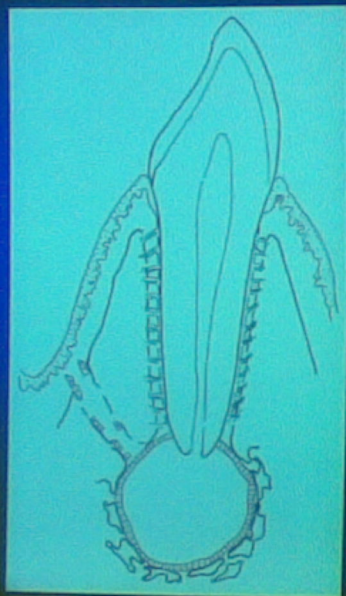
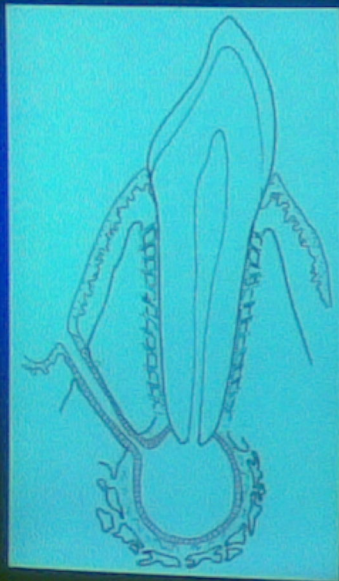
I.



RADICULARIS CYSTA KIALAKULÁSA

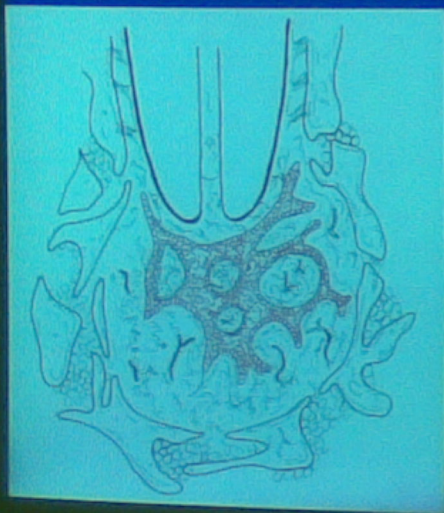(Grawitz)

II.

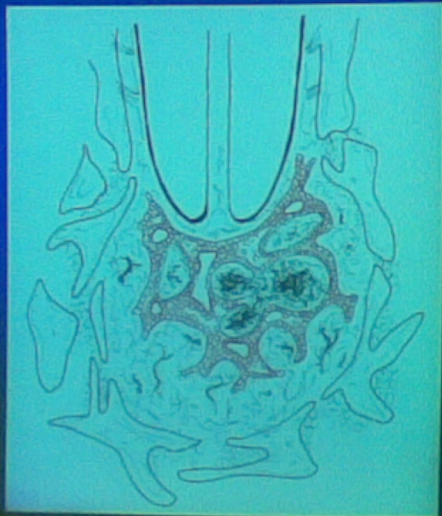


RADICULARIS CYSTA KIALAKULÁSA

(Euler, Meyer, Brosch, Krüger)

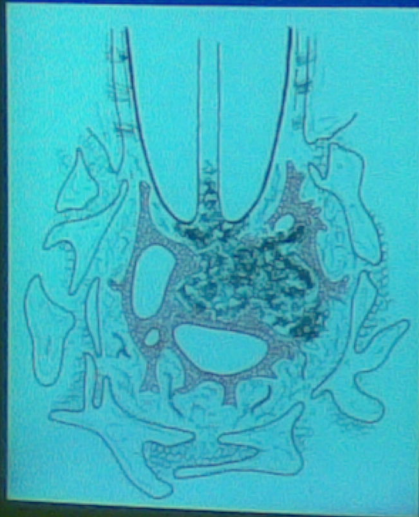

I.

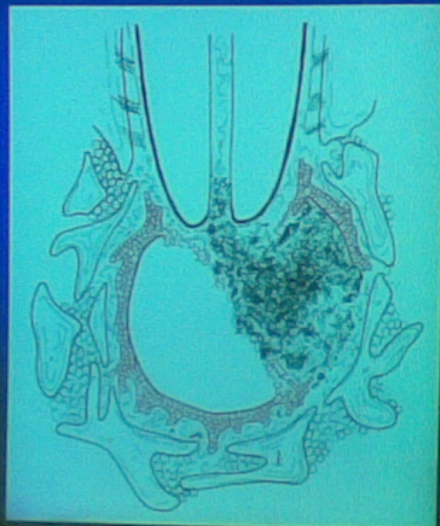

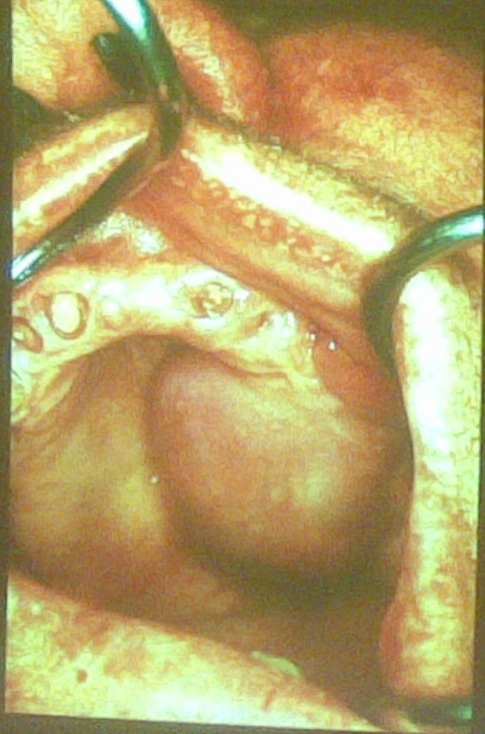
RADICULARIS CYSTA KIALAKULÁSA

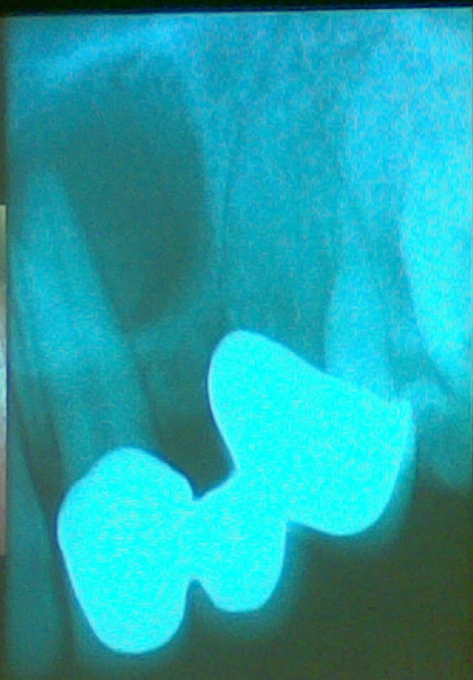
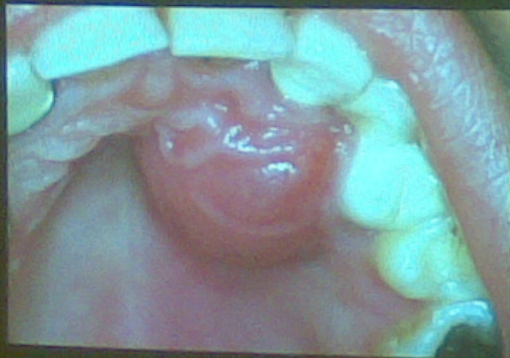(Euler, Meyer, Brosch, Krüger)

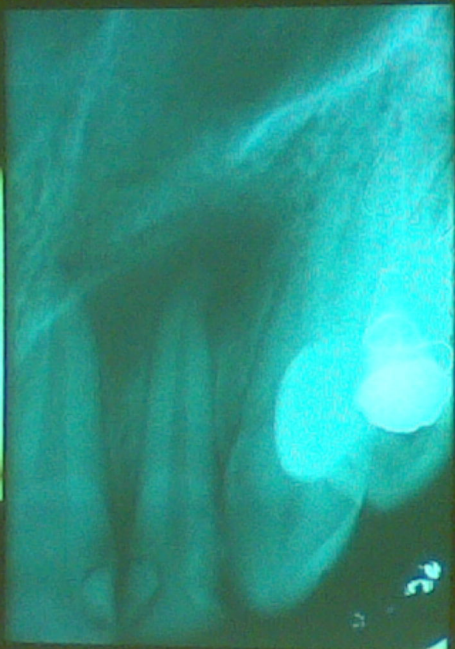
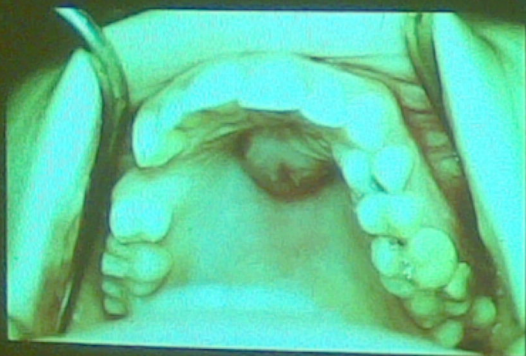
II.









Odontogén cysták klinikai megjelenése, diagnosztikája

Vázlat

- Cysták definíciója, klinikai felosztása
- **Cysta radicularis**
 - Pathomechanizmus, klinikai megjelenés
 - **Elkülönítő diagnosztika.**

Radicularis cysták elkülönítő diagnosztikája:

dentalis granuloma

sinus maxillaris

óriássejtes granuloma

pseudocysta

ameloblastoma

fibrosus dysplasia

Radicularis cysták elkülönítő
diagnosztikája:

dentalis granuloma

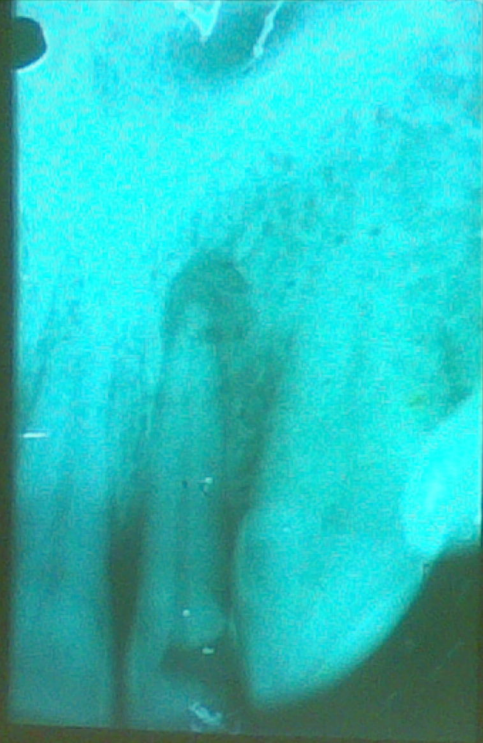
sinus maxillaris

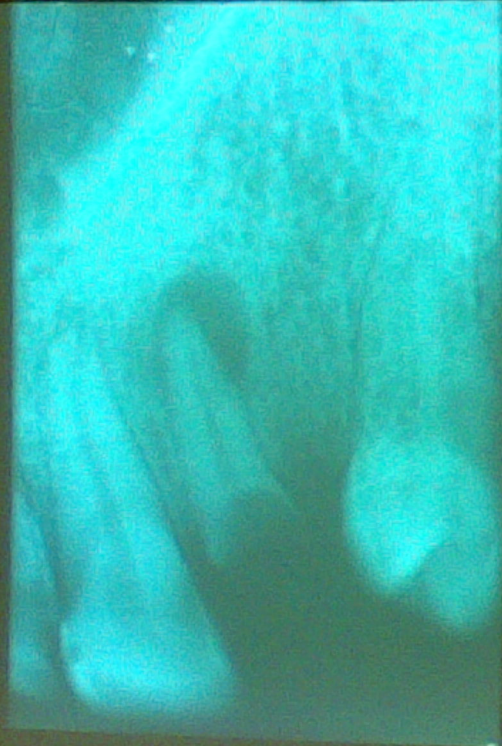óriássejtes granuloma

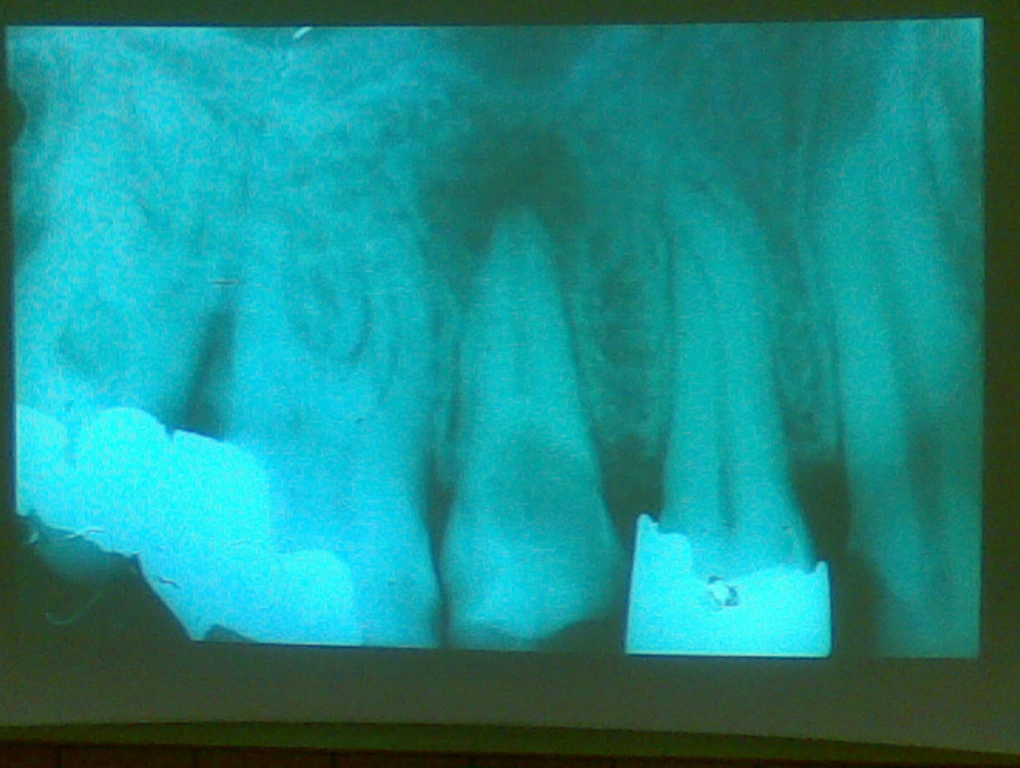
pseudocysta

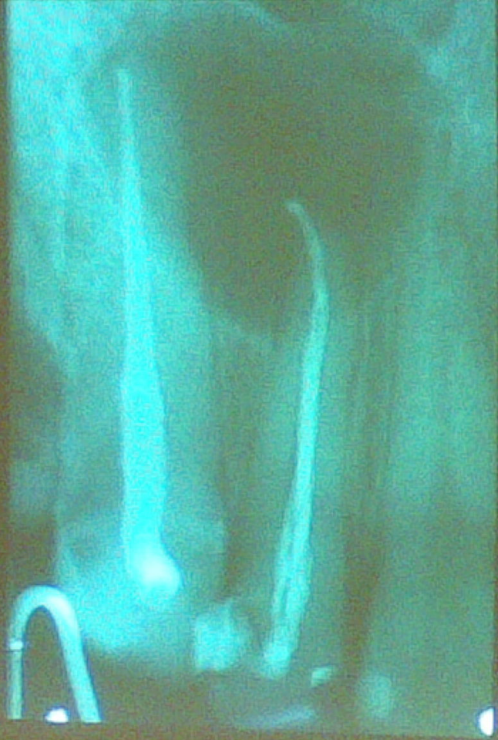ameloblastoma

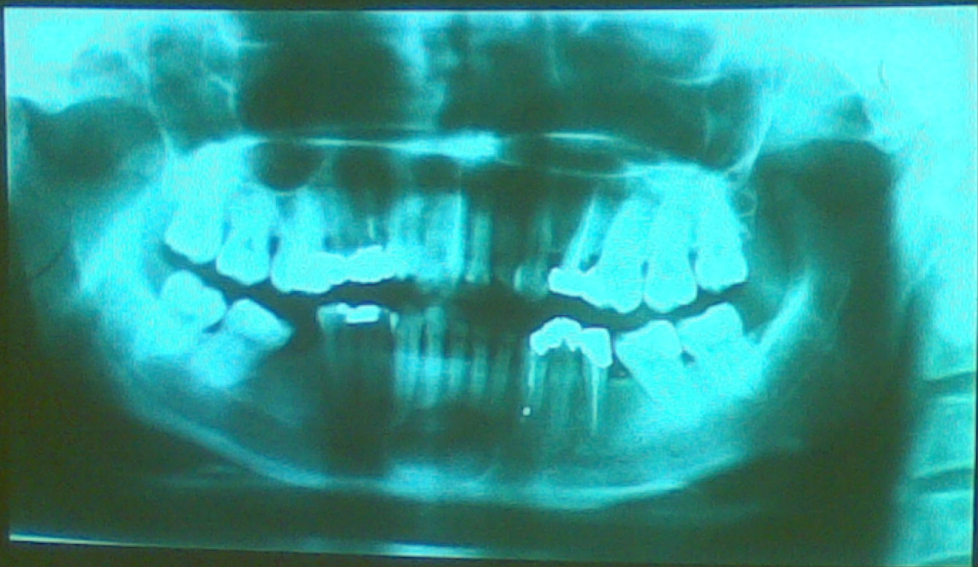fibrosus dysplasia











Radicularis cysták elkülönítő diagnosztikája:

dentalis granuloma

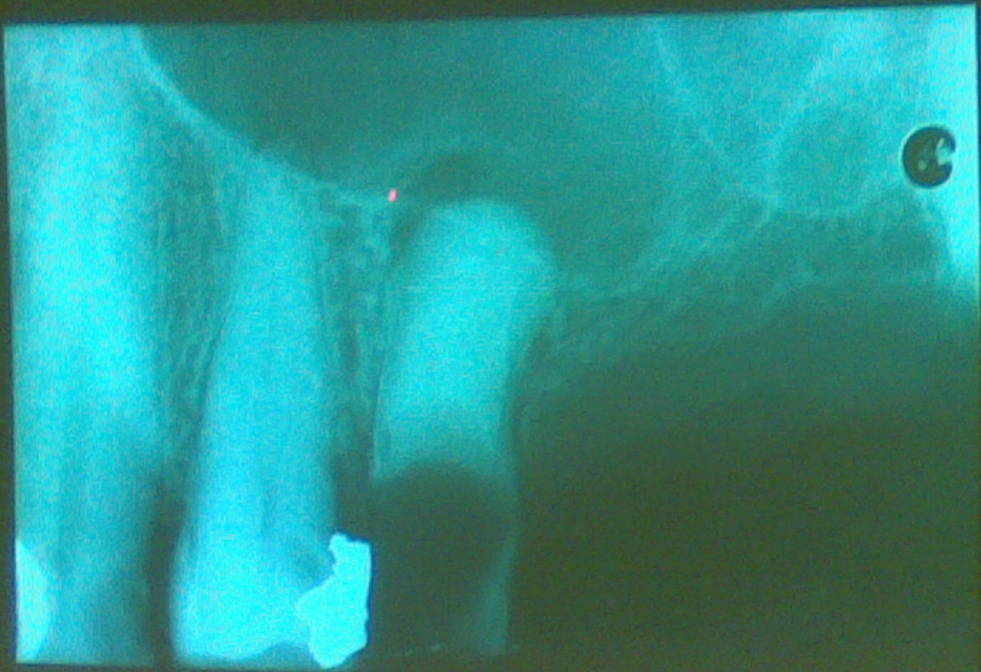
sinus maxillaris

óriássejtes granuloma

pseudocysta

ameloblastoma

fibrosus dysplasia



Radicularis cysták elkülönítő diagnosztikája:

dentalis granuloma

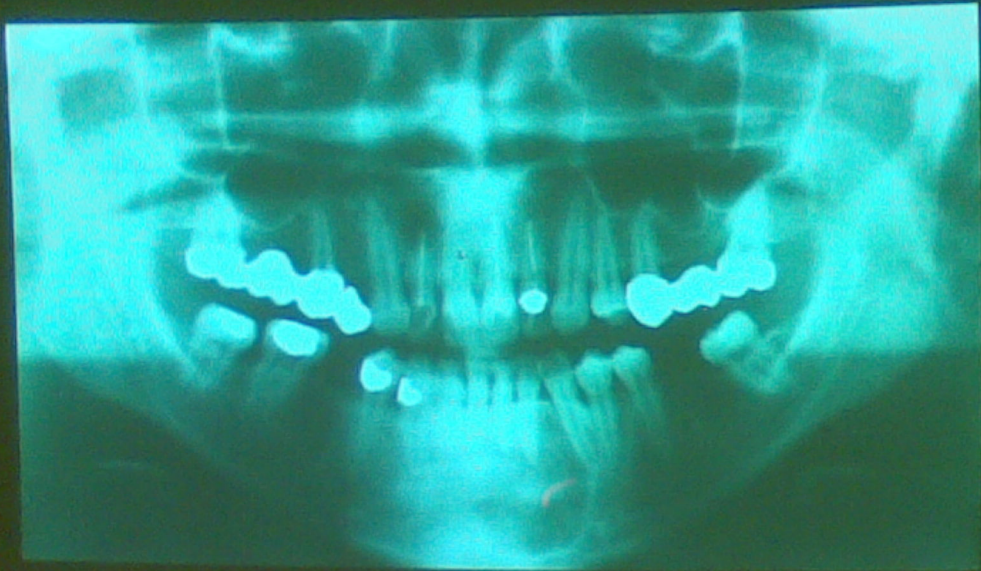sinus maxillaris

óriássejtes granuloma

pseudocysta

ameloblastoma

fibrosus dysplasia



Pseudocysták fajtái

- egyszerű csontcysta
/haemorrhagiás, solitaer,
progresszív csontcysta/
- latens csontcysta /stafne-féle cysta/

Pseudocysták fajtái

- egyszerű csontcysta
/haemorrhagiás, solitaer,
progresszív csontcysta/
- **latens csontcysta**
/Stafne-féle cysta/

Radicularis cysták elkülönítő

diagnosztikája:

dentalis granuloma

sinus maxillaris

óriássejtes granuloma

pseudocysta

ameloblastoma

fibrosus dysplasia

Radicularis cysták elkülönítő diagnosztikája:

dentalis granuloma

sinus maxillaris

óriássejtes granuloma

pseudocysta

ameloblastoma

fibrosus dysplasia

Odontogén cysták klinikai felosztása:

Cysta radicularis

Cysta residualis

Cysta follicularis

Cysta parodontalis

Cysta primordialis (keratocysta)

Odontogén cysták klinikai felosztása:

Cysta radicularis

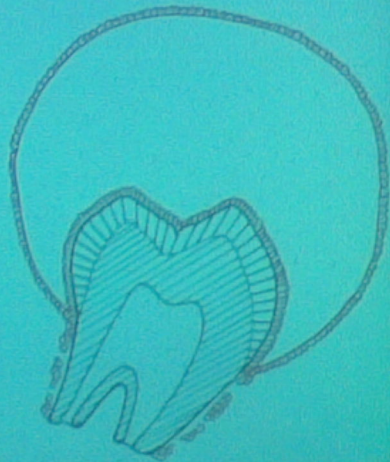
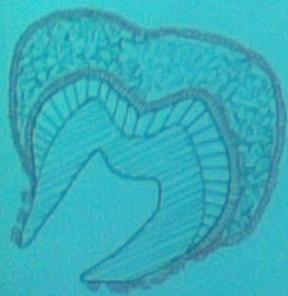Cysta residualis

Cysta follicularis

Cysta parodontalis

Cysta primordialis (keratocysta)

Follicularis cysta kialakulása



Follicularis cysták többszörös előfordulása

- dentin dysplasia
- cleidocranialis dysostosis
/clavicula hiánya, számfeletti fogak/
- Klippel-Feil szindróma
/nyaki csigolyák fusiója/

Odontogén cysták klinikai felosztása:

Cysta radicularis

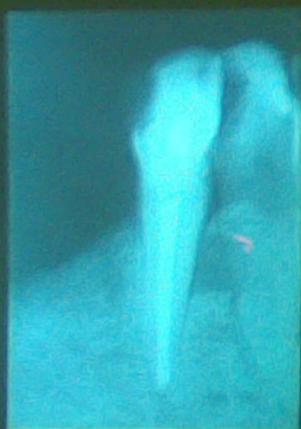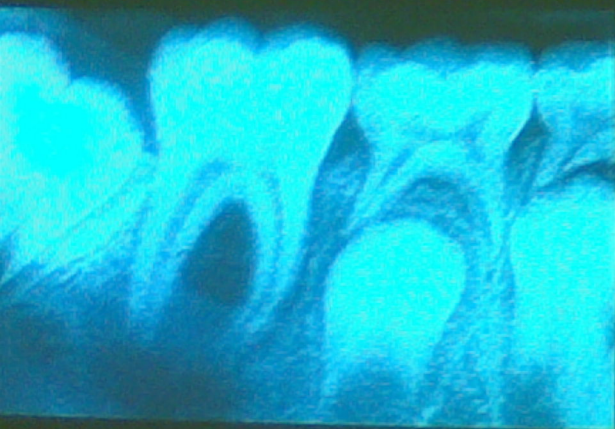
Cysta residualis

Cysta follicularis

Cysta parodontalis

Cysta primordialis (keratocysta)

CYSTA PARODONTALIS



Odontogén cysták klinikai felosztása:

Cysta radicularis

Cysta residualis

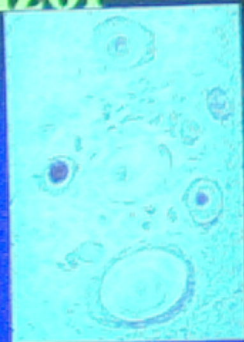
Cysta follicularis

Cysta parodontalis

Cysta primordialis
(keratocysta)

A keratocysta jellemzői

- Leggyakoribb előfordulás a mandibulában, a bölcsességfogtól disztálisan
- A cysta hámbélése hyperkeratózist mutat
- Recidivára hajlamos



Follicularis cysta – keratocysta radiológiai elkülönítő diagnózisa

A keratocysta esetében:

- A fog koronája nincs a cysta üregében**
- A cysta kerekített formája hiányzik**
- Multilokuláris oszteolízis gyakori**

Basalsejtes naevus szindróma

/Gorlin-Goltz szindróma/

- **multiplex keratocysta**
- **bőr naevoid basalsejtes rákja**
- **borda, csigolya anomáliák**